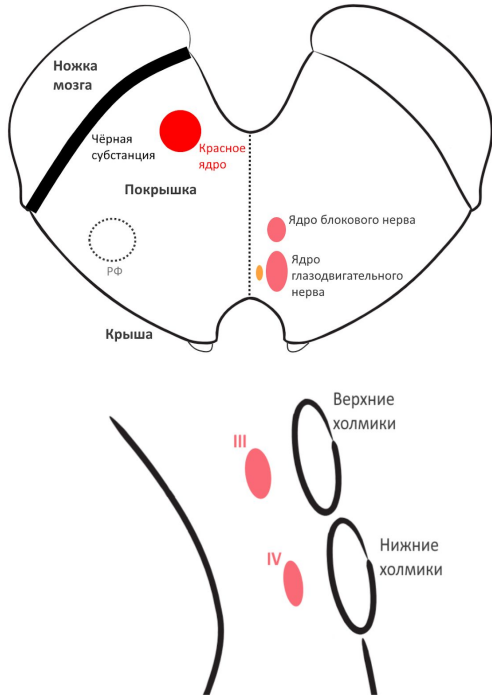


Средний мозг

Ядра



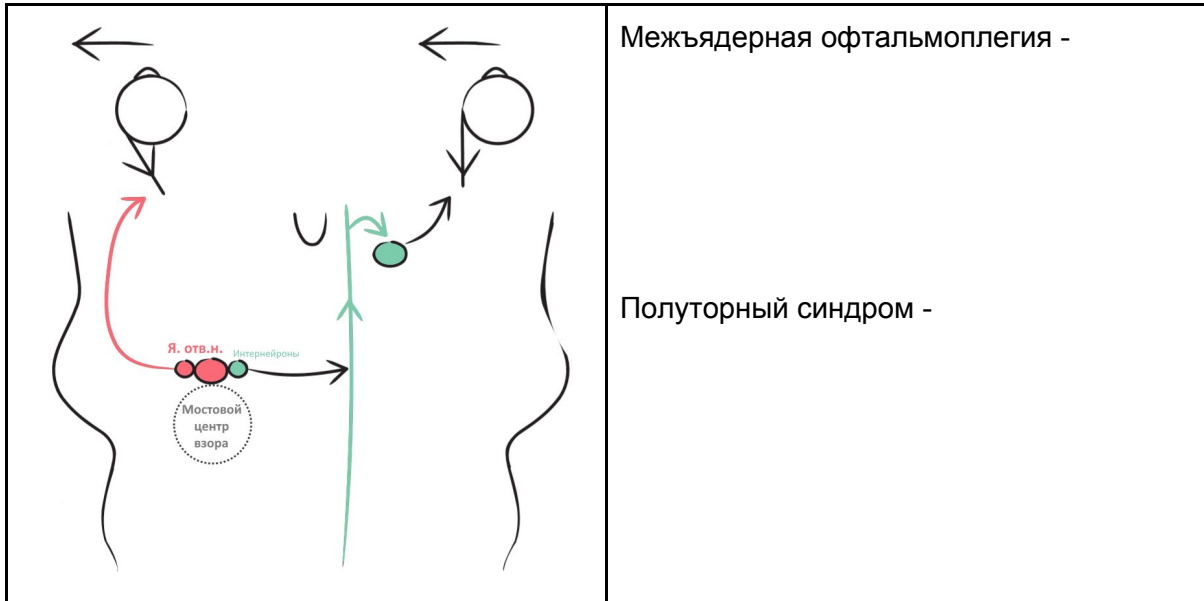
| | |
|---|---------------------------|
| <p>Блоковый нерв</p> <p>Верхняя глазничная щель III IV VCA Пещеристый синус Общее сумочное кольцо Верхняя косая мышца Нижние холмики Я. Блоков. II</p> | <p>Симптомы поражения</p> |
| <p>Глазодвигательный нерв</p> <p>Верхняя глазничная щель III IV VCA Пещеристый синус Общее сумочное кольцо Сфинктер зрачка + ресничная мышца Верхняя, нижняя, медиальная прямые мышцы + нижняя косая Добавочное вегетативное я. Двигательное Верхние холмики</p> | <p>Симптомы поражения</p> |

Внутренняя офтальмоплегия

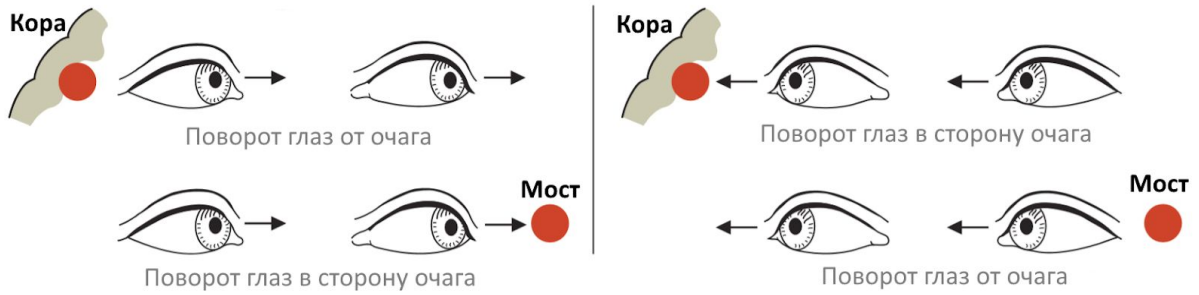
Наружная офтальмоплегия

Содружественные движения глаз

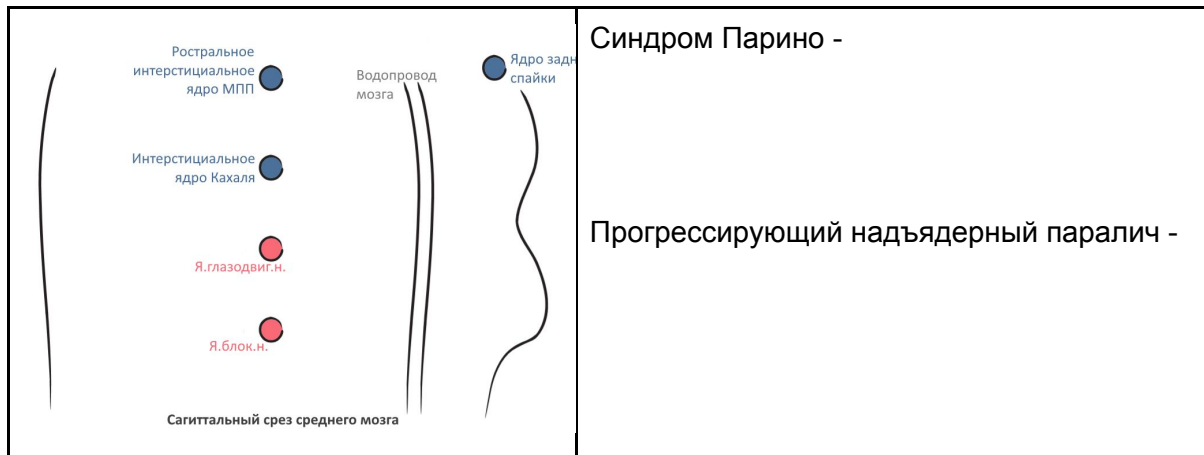
Горизонтальный взор



Корковые центры горизонтального взора



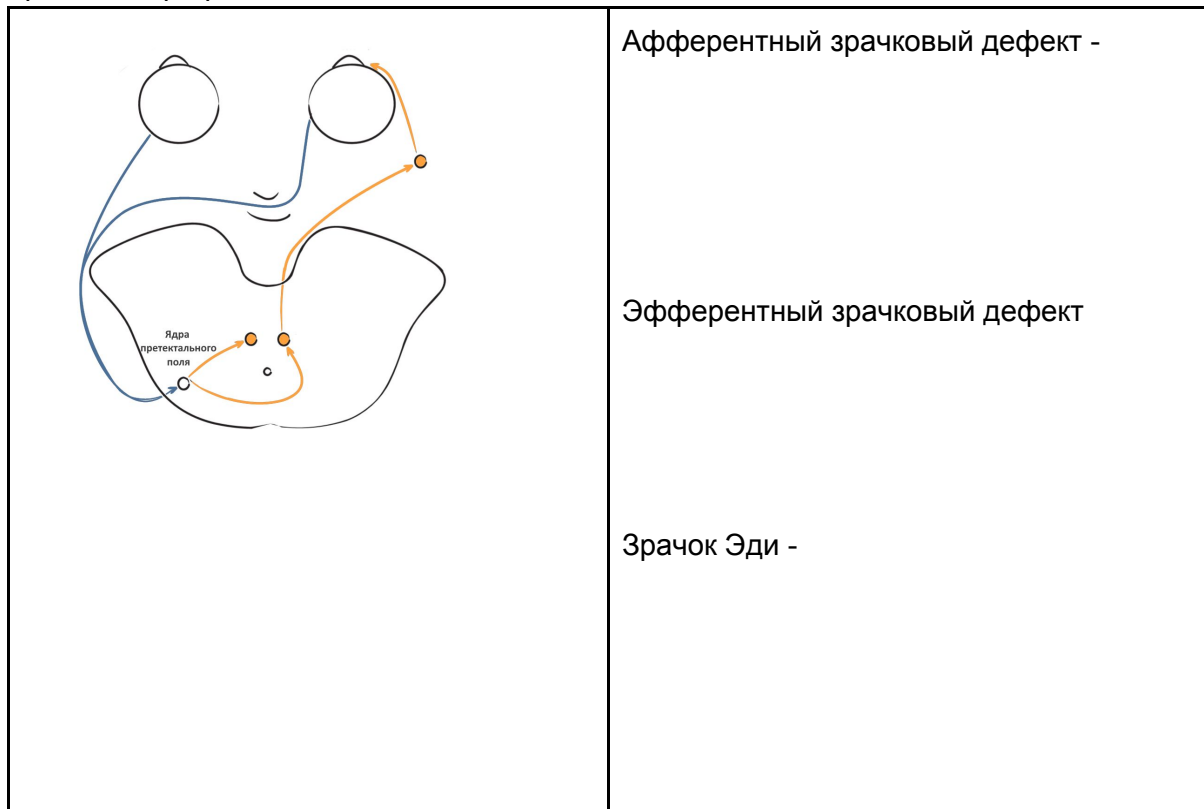
Вертикальный взор



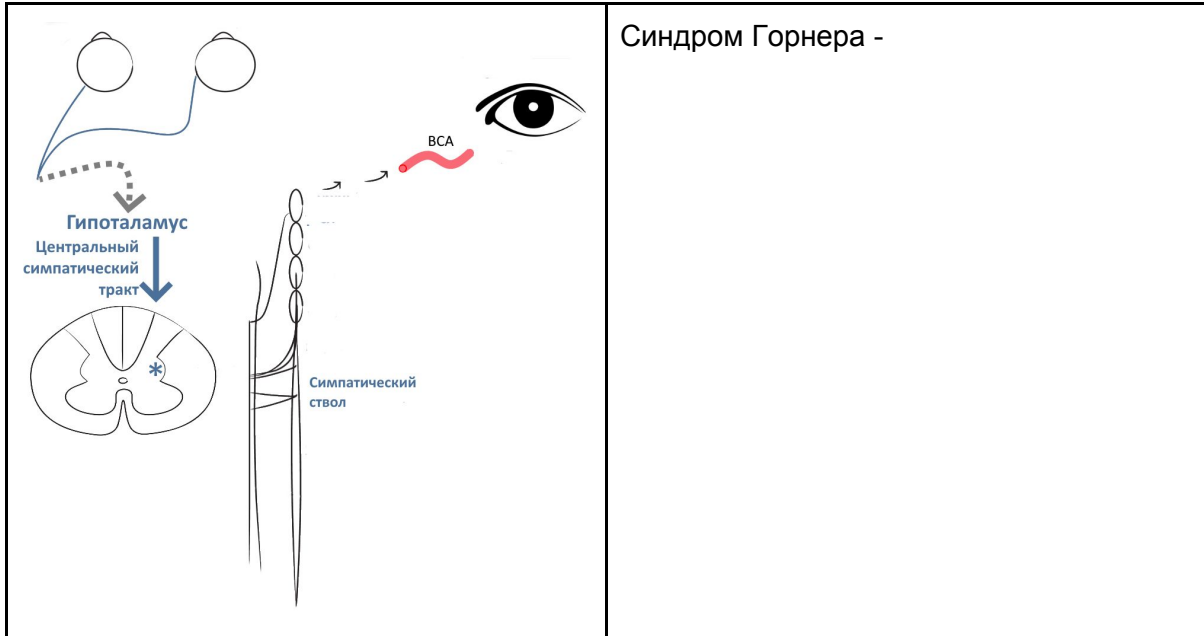
Саккады

Плавное слежение

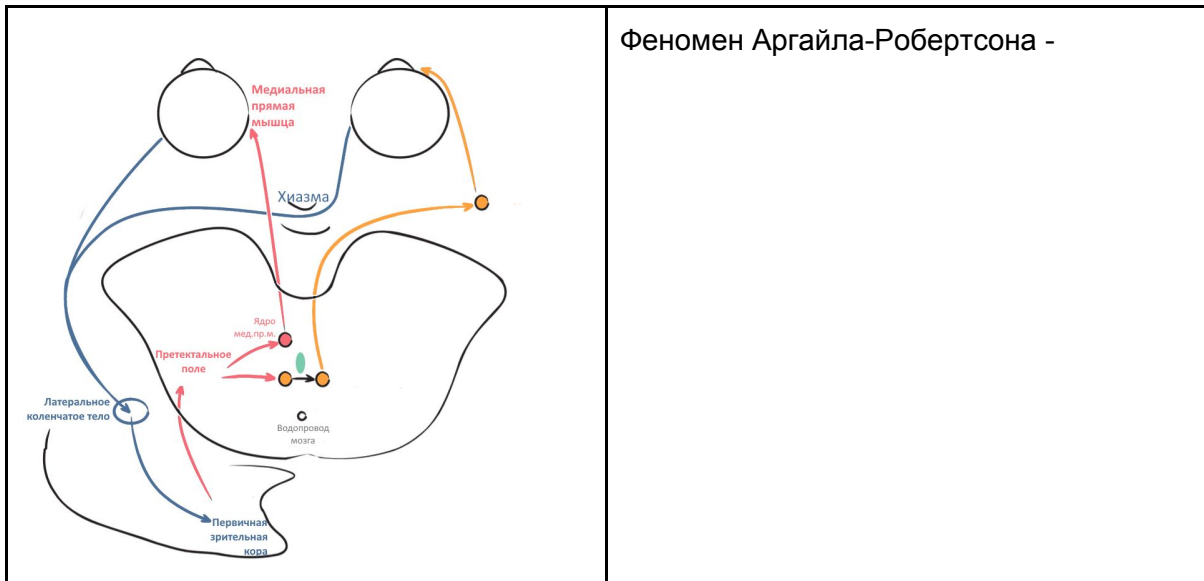
Зрачковый рефлекс на свет



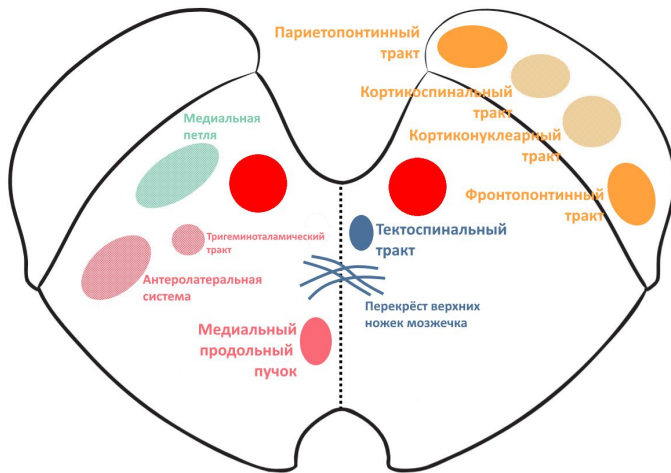
Симпатическая иннервация глаза



Конвергенция и аккомодация



Основные проводящие пути среднего мозга



Альтернирующие синдромы

| Синдром | Артерия | Ипси | Контр |
|---------------------------|---------|------|-------|
| Красного ядра (Бенедикта) | | | |
| Клода | | | |
| Ножки мозга (Вебера) | | | |