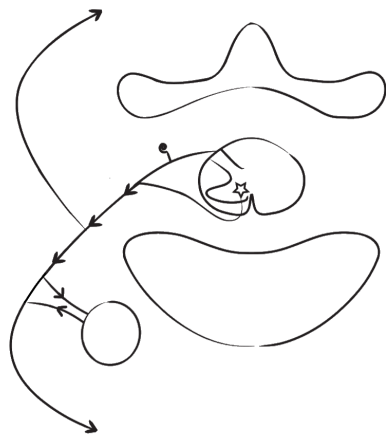


## Корешки, сплетения, периферические нервы

Строение корешка и корешковый синдром



Задний корешок

-  
-  
-

Передний корешок

-  
-

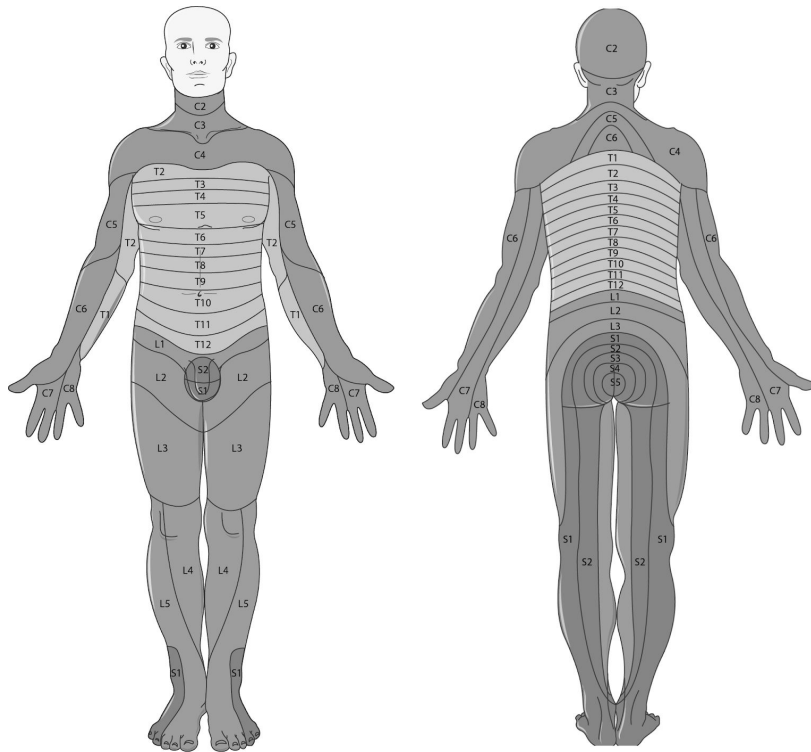
Особенности сегментарной иннервации

-  
-  
-

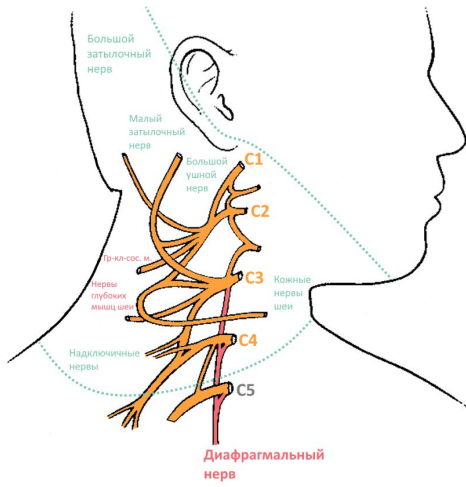
Корешки	Особенности, симптомы
C1,C2	
C3, C4	
C5	
C6	
C7	
C8	
Th1	
Th2-Th12	
L1	

L2	
L3	
L4	
L5	
S1	
S2-S5	
Конский ХВОСТ	

Дерматомы



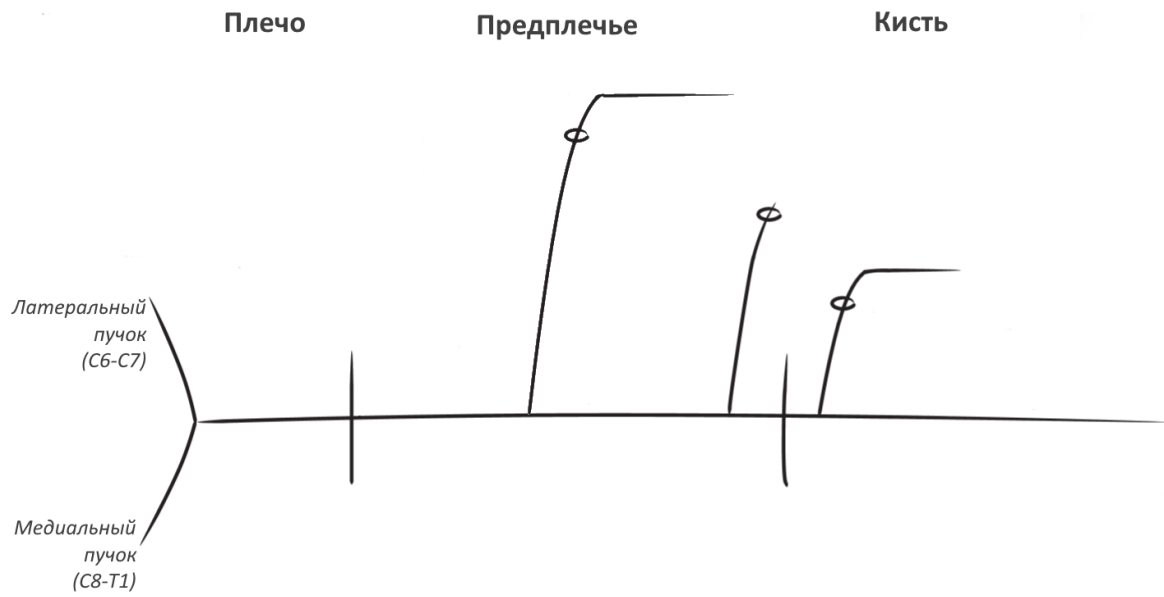
## Шейное сплетение



## Плечевое сплетение

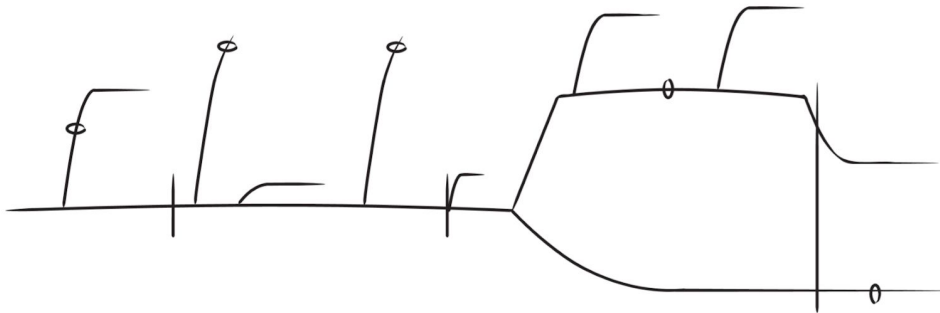
	<p>Верхний тип поражения</p>
	<p>Нижний тип поражения</p>
	<p>Скаленус-синдром</p>

# Срединный нерв



Место компрессии	Ключевые симптомы

Лучевой и подмышечный нервы



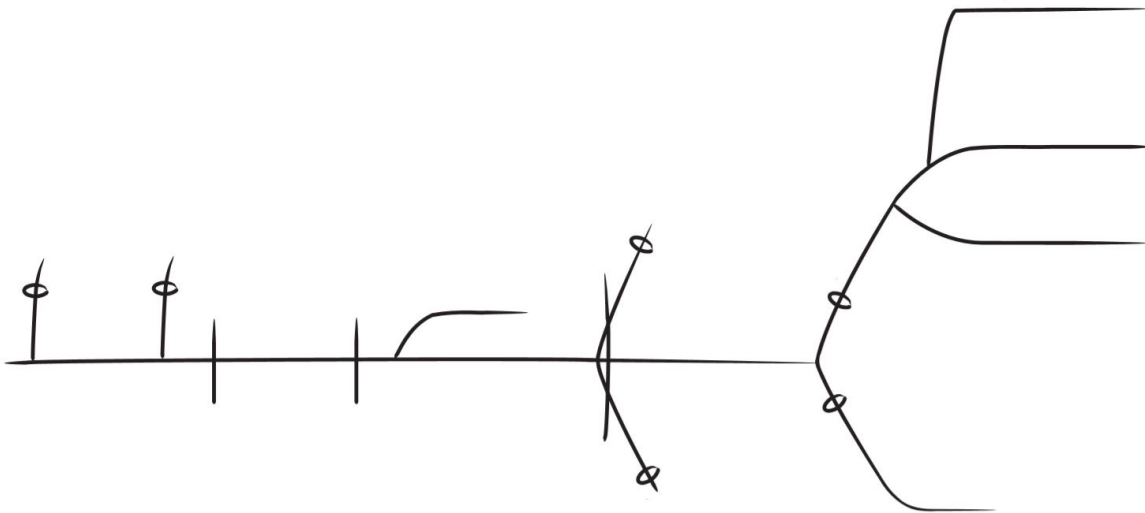
Место компрессии	Ключевые симптомы

Локтевой нерв

Плечо

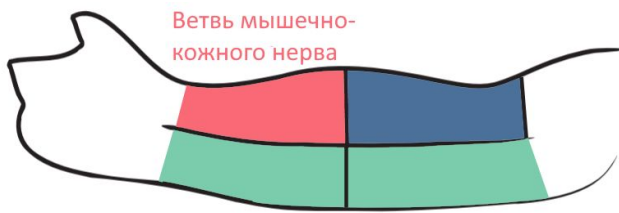
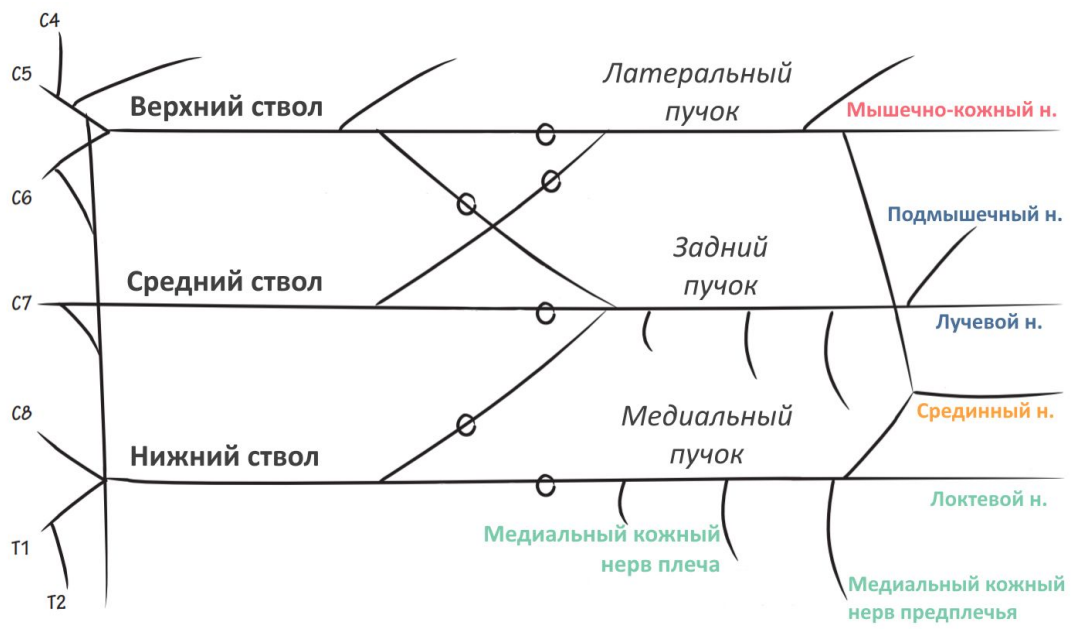
Предплечье

Кисть

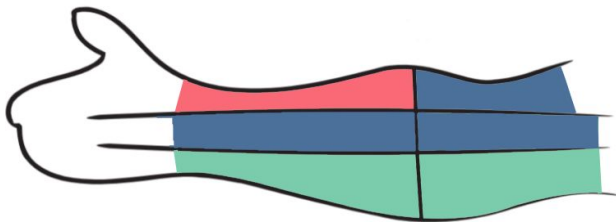


Место компрессии	Ключевые симптомы

Мышечно-кожный нерв и чувствительная иннервация кожи рук

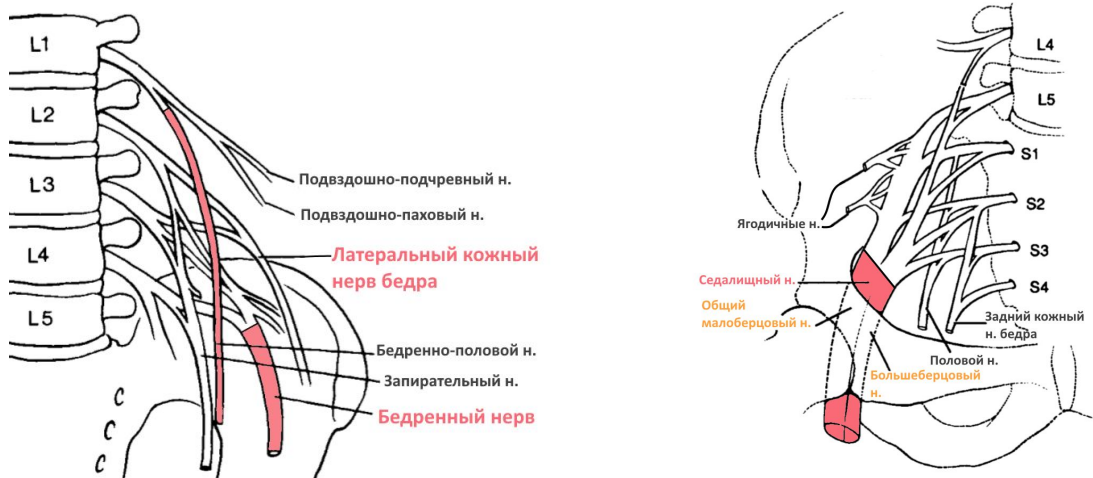


Передняя поверхность

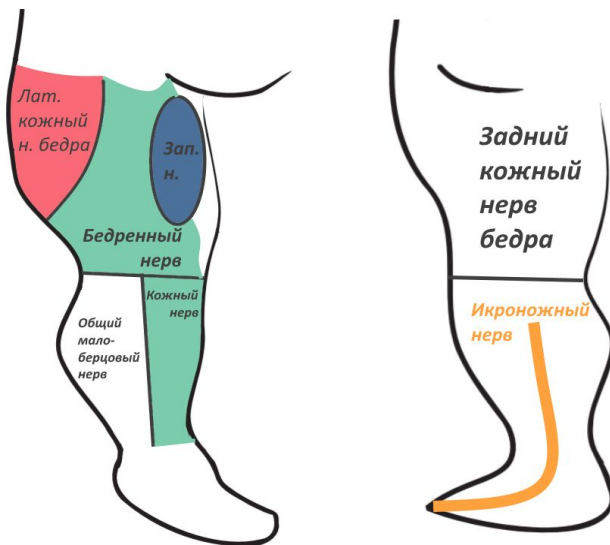
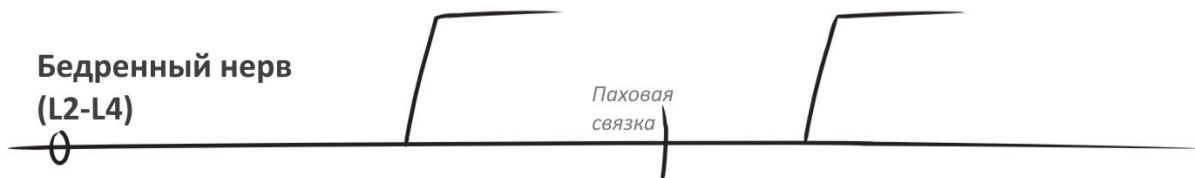

Задняя поверхность

## Пояснично-крестцовое сплетение



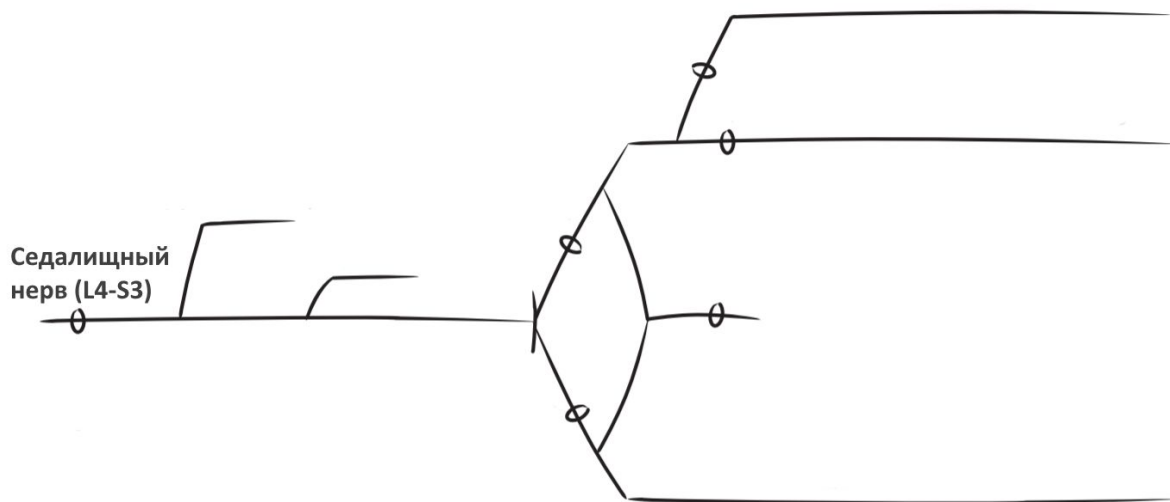
## Бедренный и латеральный кожный нервы бедра



## Синдром Рота -



## Седалищный нерв



Место компрессии	Ключевые симптомы

Корешки vs. нервы

Корешок	Двигательный дефицит	Нерв

Полинейропатия -

Классификации

1)

2)

3)

4)

5)