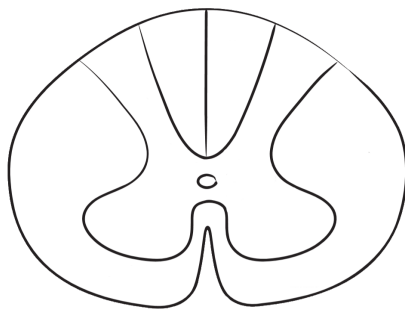



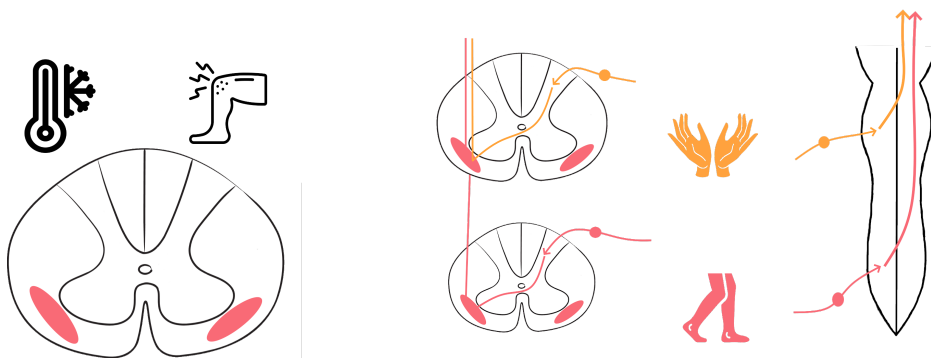
# Спинальный мозг

Сегмент спинного мозга -

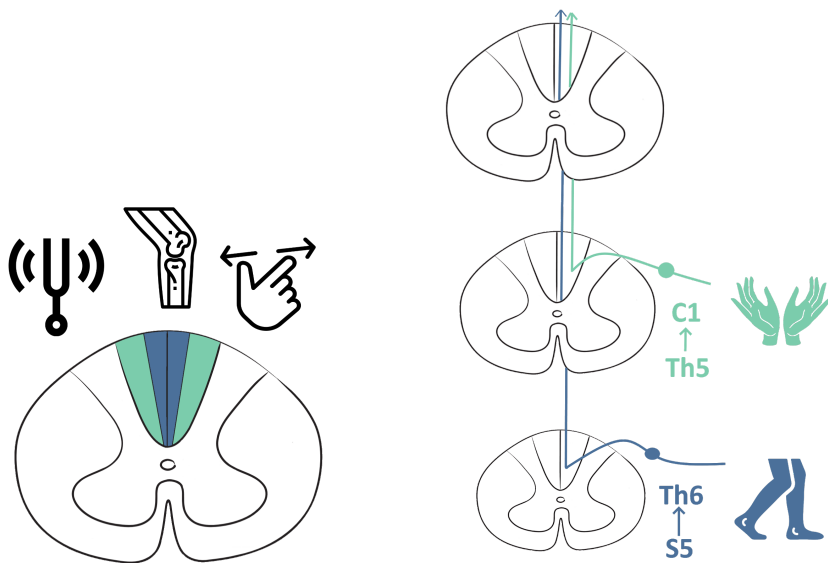


Афферентные восходящие пути

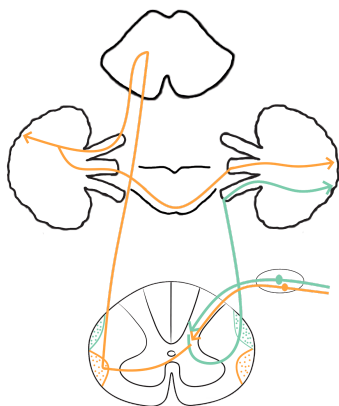
Антеролатеральная система



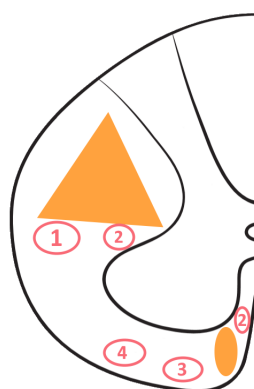
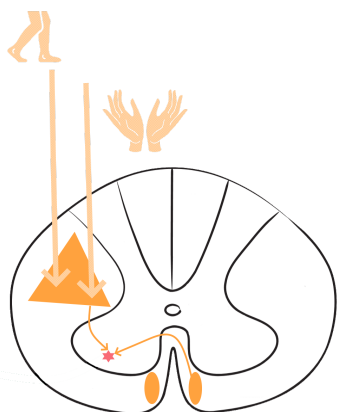
Задние канатки



### Спиноцереbellлярные тракты

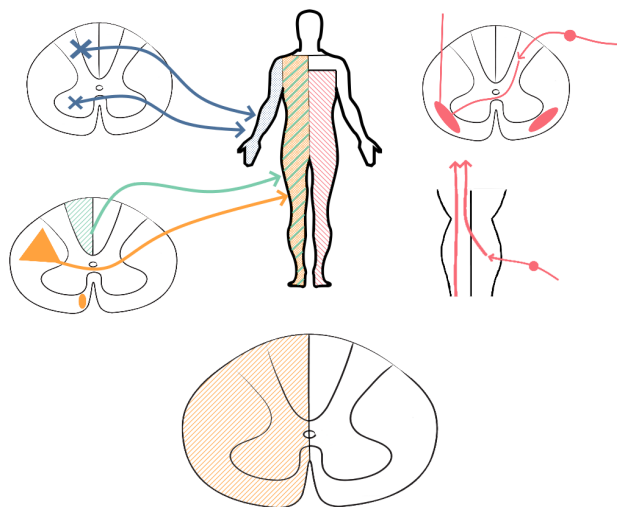


### Эфферентные пути

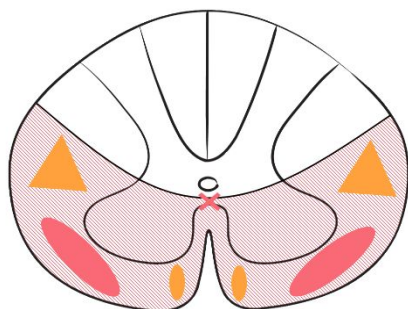


Синдромы поражения серого вещества	
Синдромы поражения белого вещества	

## Синдром Броун-Секара



## Синдром поражения вентральной половины спинного мозга



## Полное поперечное поражения Спинальный шок

- 
- 
- 
- 

## Через несколько недель

- 
- 

Особенности поражения спинного мозга на разных уровнях	
Верхнешейный	
Нижнешейный	

Грудной	
Пояснично-крестцовый	
Мозговой конус	